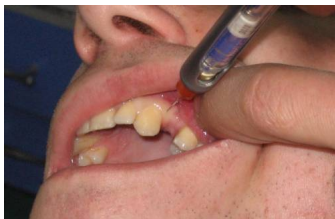


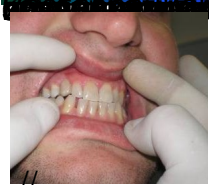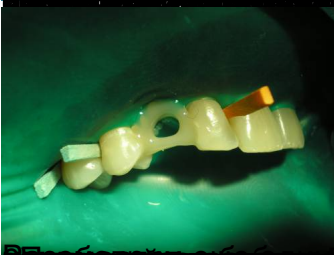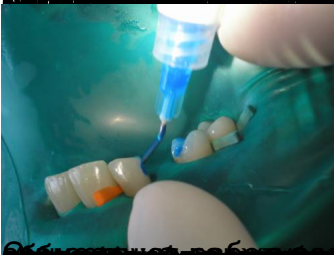
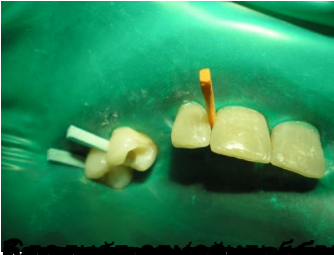Адгезивный мост.



Еще в недавнем прошлом замещение **дефектов зубного ряда** было возможно только с помощью несъемных мостовидных протезов. Данный вид замещения является ортопедическим методом и имеет ряд недостатков, из которых самым существенным является необходимость препарирования опорных зубов. В большинстве случаев опорные зубы нуждаются в

депульпировании

, что также может сопровождаться рядом непредвиденных осложнений, таких как перелом инструмента в канале с невозможностью извлечения обломков, наличие извитых и труднопроходимых каналов, перфорация, перелом корня. Также возможна неадекватная механическая и антисептическая обработка канала, некачественное пломбирование, и, как следствие – возникновение периапикальных изменений в периодонте.



Стоматология Харьков, Адгезивные мосты

Стоматология Харьков, Адгезивные мосты

Стоматология Харьков, Адгезивные мосты

Стоматология Харьков, Адгезивные мосты